

Медичні науки

УДК 616.5-002.46-085.328:549.623.9

**Вергун Андрій Романович**

*кандидат медичних наук, доцент кафедри сімейної медицини  
Львівський національний медичний університет імені Данила Галицького*

**Вергун Андрей Романович**

*кандидат медицинских наук, доцент кафедры семейной медицины  
Львовский национальный медицинский университет имени Данила Галицкого*

**Vergun Andrij**

*PhD, Associate Professor of Family Medicine Department  
Danylo Halytsky Lviv National Medical University*

**Макагонов Ігор Олександрович**

*кандидат медичних наук, доцент кафедри сімейної медицини  
Львівський національний медичний університет імені Данила Галицького*

**Макагонов Игорь Александрович**

*кандидат медицинских наук, доцент кафедры семейной медицины  
Львовский национальный медицинский университет имени Данила Галицкого*

**Makagonov Igor**

*PhD, Associate Professor of Family Medicine Department  
Danylo Halytsky Lviv National Medical University*

**Калитовська Мирослава Богданівна**

*кандидат фармацевтичних наук, асистент кафедри  
токсикологічної і аналітичної хімії  
Львівський національний медичний університет імені Данила Галицького*

**Калитовская Мирослава Богдановна**

*кандидат фармацевтических наук, ассистент кафедры  
токсикологической и аналитической химии*

*Львовский национальный медицинский университет имени Данила Галицкого*

**Kalytovsjka Myroslava**

*PhD, Assistant Professor of the  
Toxicological and Analytical Chemistry Department  
Danylo Halytsky Lviv National Medical University*

**Кульчицкий Василь Володимирович**

*ординатор відділення паліативної допомоги  
Комунальна 4 міська клінічна лікарня м. Львова*

**Кульчицкий Василий Владимирович**

*ординатор отделения паллиативной помощи  
Коммунальная 4 городская клиническая больница г. Львова*

**Kulchytskyj Vasyl**

*Head of the Department of Palliative Care  
Lviv Communal 4 City Clinical Hospital*

**Ярко Наталія Богданівна**

*кандидат фармацевтичних наук, доцент кафедри  
організації і економіки фармації  
Львівський національний медичний університет імені Данила Галицького*

**Ярко Наталия Богдановна**

*кандидат фармацевтических наук, доцент кафедры  
организации и экономики фармации  
Львовский национальный медицинский университет имени Данила Галицкого*

**Yarko Natalia**

*PhD, Associate Professor of the  
Department of Organization and Economic Pharmacy  
Danylo Halytsky Lviv National Medical University*

**Парашук Богдан Миронович**

*кандидат медичних наук, доцент кафедри сімейної медицини  
Львівський національний медичний університет імені Данила Галицького*

**Парашук Богдан Миронович**

*кандидат медицинских наук, доцент кафедры семейной медицины  
Львовский национальный медицинский университет имени Данила Галицкого*

**Paraschuk Bogdan**

*PhD, Associate Professor of Family Medicine Department  
Danylo Halatsky Lviv National Medical University*

**Дац Ігор Володимирович**

*кандидат медичних наук, доцент,  
завідувач кафедри радіології та радіаційної медицини  
Львівський національний медичний університет імені Данила Галицького*

**Дац Игорь Владимирович**

*кандидат медицинских наук, доцент,  
заведующий кафедрой радиологии и радиационной медицины  
Львовский национальный медицинский университет имени Данила Галицкого*

**Dats Ihor**

*PhD, Associate Professor, Chief of the  
Department of Radiology and Radiation Medicine  
Danylo Halatsky Lviv National Medical University*

**Шалько Ірина Володимирівна**

*кандидат медичних наук, доцент кафедри сімейної медицини  
Львівський національний медичний університет імені Данила Галицького*

**Шалько Ирина Владимировна**

*кандидат медицинских наук, доцент кафедры семейной медицины*

*Львовский национальный медицинский университет имени Данила Галицкого*

**Shalko Iryna**

*PhD, Associate Professor of Family Medicine Department*

*Danylo Halytsky Lviv National Medical University*

**Вергун Оксана Михайлівна**

*кандидат медичних наук, доцент кафедри  
терапії №1 та медичної діагностики ФПДО*

*Львівський національний медичний університет імені Данила Галицького*

**Вергун Оксана Михайловна**

*кандидат медицинских наук, доцент кафедры  
терапии №1 и медицинской диагностики ФПДО*

*Львовский национальный медицинский университет имени Данила Галицкого*

**Vergun Oksana**

*PhD, Associate Professor of the*

*Department of Therapy № 1 and Medical Diagnostics FPGE*

*Danylo Halytsky Lviv National Medical University*

**Красний Михайло Романович**

*кандидат медичних наук, асистент кафедри ендокринології*

*Львівський національний медичний університет імені Данила Галицького*

**Красный Михаил Романович**

*кандидат медицинских наук, ассистент кафедры эндокринологии*

*Львовский национальный медицинский университет имени Данила Галицкого*

**Krasnyj Mykhailo**

*PhD, Assistant Professor of the Endocrinology Department*

*Danylo Halytsky Lviv National Medical University*

**ОСОБЛИВОСТІ ВИГОТОВЛЕННЯ ТА ЗАСТОСУВАННЯ  
АВТОРСЬКОЇ КЛИНОПТИЛОЛІТОВМІСНОЇ АДСОРБУЮЧОЇ  
ПРИСИПКИ ДЛЯ МІСЦЕВОГО ЛІКУВАННЯ ПРОЛЕЖНІВ І ТА II  
СТАДІЙ З МАЦЕРАЦІЄЮ, МОКНУТТЯМ ТА ДЕСКВАМАЦІЄЮ  
ЕПІДЕРМІСУ**

**ОСОБЕННОСТИ ИЗГОТОВЛЕНИЯ И ПРИМЕНЕНИЯ АВТОРСКОЙ  
КЛИНОПТИЛОЛИТСОДЕРЖАЩЕЙ АДСОРБИРУЮЩЕЙ  
ПРИСЫПКИ ДЛЯ МЕСТНОГО ЛЕЧЕНИЯ ПРОЛЕЖНЕЙ I И II  
СТАДИЙ С МАЦЕРАЦИЕЙ, МОКНУТИЕМ И ДЕСКВАМАЦИЕЙ  
ЭПИДЕРМИСА**

**SOME FEATURES OF THE MANUFACTURE AND APPLICATION OF  
AUTHOR'S CLINOPTILOLITE-CONTAINING ADSORBING POWDER  
FOR LOCAL TREATMENT OF I AND II STAGE BEDSORES WITH  
MACERATION, SQUATTING AND DESQUAMATION OF THE  
EPIDERMIS**

***Анотація.** Для покращення догляду за хворими та лікування інфікованих пролежнів I та II стадій з мацерацією, мокнуттям та десквамацією епідермісу нами запропоновано засіб у формі присипки. Якісний та кількісний склад авторської присипки, що містить порошкоподібний клиноптилоліт у поєднанні з сухим залишком дегідратованого фулорцину, визначено емпірично та експериментальним шляхом на основі фізико-хімічних, технологічних, мікробіологічних та клінічних досліджень. Комплексно проліковано 35 хворих, віком 67-90 років з пролежнями I та II стадій у відділенні паліативної допомоги комунальної 4 міської клінічної лікарні м. Львова за 5-річний період (2013-2017 рр.). Основну досліджувану групу становили результати комплексного лікування 7 пацієнтів, віком 67-88 років: 4 жінок та 3 чоловіків з пролежнями I та II стадій з мацерацією та локальною десквамацією*

епідермісу. Контрольну групу – інші 28 пацієнтів з пролежнями I та II стадій, яким застосовано адекватну декомпресію проблемних ділянок та місцеву обробку пролежнів із застосуванням стандартної підсушуючої терапії. Критерієм ефективності лікування та догляду було зменшення ексудації з наявністю крайової епітелізації, та (або) формування кірки. На 15 день спостерігали кіркування ділянок пролежнів I та II стадій у всіх хворих основної та у 17 пацієнтів (60,71% субвибірки) контрольної групи. Причинно-наслідковий зв'язок з досягнутим результатом насамперед детермінується особливістю складу авторського засобу. У складі присипки поєднанні антибактеріальна дія сухого залишку дегідратованого та деетанолізованого випарюванням фукорцину, адсорбованого на дрібнодисперсному клиноптилоліті, адсорбційна та підсушуюча дія цеоліту, адсорбція клиноптилолітом ранових виділень та бактеріальних токсинів, внаслідок чого у рані створюється оптимальне середовище щодо репаративних процесів та стимуляції крайової епітелізації.

**Ключові слова:** пролежні I та II стадій з мацерацією та десквамацією епідермісу, авторська фукорцино- та клиноптилолітовмісна присипка, комплексне лікування.

**Анотація.** Для улучшения ухода за больными и лечения инфицированных пролежней I и II стадий с мацерацией, десквамацией и мокнущим эпидермисом нами предложено средство в форме присыпки. Качественный и количественный состав авторской присыпки, содержащей порошкообразный клиноптилолит в сочетании с сухим остатком дегидратированного фукорцина, определен эмпирически и экспериментальным путем на основе физико-химических, технологических, микробиологических и клинических исследований.

*Комплексно пролечено 35 больных в возрасте 67-90 лет с пролежнями I и II стадий в отделении паллиативной помощи коммунальной 4 городской клинической больницы г. Львова за 5-летний период (2013-2017 гг.). Основную исследуемую группу составили результаты комплексного лечения 7 пациентов в возрасте 67-88 лет: 4 женщин и 3 мужчин с пролежнями I и II стадий с мацерацией и локальной десквамацией эпидермиса. Контрольную группу – остальные 28 пациентов с пролежнями I и II стадий, у которых была применена адекватная декомпрессия проблемных участков и местная обработка пролежней с использованием стандартной подсушивающей терапии. Критерием эффективности лечения и ухода было уменьшение экссудации с наличием краевой эпителизации, и (или) формирования корки. На 15 день наблюдали образование корки на участках пролежней I и II стадий у всех больных основной и у 17 пациентов (60,71% субвыборки) контрольной группы. Причинно-следственная связь с достигнутым результатом прежде всего детерминируется особенностью состава авторского средства. В составе присыпки сочетаются антибактериальное действие сухого остатка дегидратированного и деэтанализированного испарением фукорцина, адсорбированного на мелкодисперсном клиноптилолите, адсорбционное и подсушивающее действие цеолита, адсорбция клиноптилолитом выделений из раны и бактериальных токсинов, в результате чего в ране создается оптимальная среда для репаративных процессов и стимуляции краевой эпителизации.*

***Ключевые слова:*** *пролежни I и II стадий с мацерацией и десквамацией эпидермиса, авторская фукорцино- и клиноптилолитсодержащая присыпка, комплексное лечение.*

***Summary.*** *To improve the care of patients and treatment of infected bedsores of the 1st and 2nd stages with maceration and local desquamation of the epidermis,*

*we have proposed a powder form. The qualitative and quantitative composition of the author's powder containing powdered clinoptilolite in combination with the dry residue of dehydrated fucocin is determined empirically and experimentally on the basis of physical, chemical, technological, microbiological and clinical studies. 35 patients at the age of 67-90 years with bedsores of the 1st and 2nd stages in the department of palliative care of the municipal 4 city clinical hospital in Lviv for a 5-year period (2013-2017) were complexly treated. The main study group consisted of the results of complex treatment of 7 patients aged 67-88 years: 4 women and 3 men with bedsores 1st and 2nd stages with maceration and local desquamation of the epidermis. The control group consisted of the remaining 28 patients with stage I and II bedsores who had adequate decompression of the problem areas and local treatment of pressure ulcers using a prototype means. The criterion for the effectiveness of treatment and care was to reduce exudation with the presence of epithelization, and (or) formation of the crust. On day 15, the formation of a crust was observed in the sites of skin & pressure sores I and II stages in all patients in main observation group and in 17 patients (60.71% sub-sample) of the control group. The causal relationship between the totality of the result is primarily determined by the peculiarity of the author's composition. In the powder, the antibacterial activity of the dry residue of the dehydrated and deethanolized evaporation of fucocin, adsorbed on finely divided clinoptilolite, adsorption and drying effect of zeolite, adsorption by clinoptilolite of wound secretions and bacterial toxins is combined, which results in the optimal environment for reparative processes and stimulation of epithelization.*

**Key words:** *skin bedsores stages I and II with maceration and desquamation of the epidermis, author's fucorcinic and clinoptilolitous powder, complex treatment.*



**Актуальність проблеми.** Головними причинами пролежнів є постійний локальний тиск на м'які тканини, що детермінує ішемію та нейротрофічні зміни тканин, за умов фонових циркуляторних порушень внаслідок основного захворювання; патології обміну речовин, нутритивної недостатності, що можуть спричиняти розвиток хронічних гнійних ран, трофічних декубітальних виразок, гнійно-запальних ускладнень, які мають специфічний перебіг та тяжко піддаються комплексному хірургічному лікуванню [1, 2, 4]. Крім того, суттєвими факторами ризику є такі супутні захворювання: діабет, стан після перенесеного порушення мозкового кровообігу, хвороба Паркінсона та інша неврологічна патологія, нейротравма та інші травматичні пошкодження; виснаження у хворих при недостатньому або неадекватному догляді [1, 13, 14]. Незважаючи на проведення декомпресії проблемних ділянок, періодичної зміни положення тіла в поєднанні з обробкою ділянки пролежня і проведенням медикаментозної терапії, результати профілактики та лікування пролежнів нерідко бувають незадовільними [2, 4, 6].


Нами у клінічній практиці застосовується модифікований варіант класифікації поверхневих пролежнів: стадію I, поверхневого (епідермального) пошкодження запропоновано диференціювати на Ia - стійка гіперемія обмеженої ділянки шкіри (еритеми), яка найчастіше знаходиться над виступаючою кісткою та Ib - поверхнева десквамація епідермісу з утворенням міхурців, наповнених серозно-геморагічним вмістом, мацерацією, локальними вогнищами десквамації епідермісу, стадію II, втрати товщі шкіри з формуванням пролежневої виразки, диференціювати на IIa – дно виразки з ознаками гранулювання і (або) кіркування та IIb - дно виразки з вираженими фібринозними нашаруваннями та сформульовані фактори ризику необхідності виконання некретомій внаслідок гнійних ускладнень [4]. При поверхневих пролежнях I та II стадій з мацерацією, мокнуттям та десквамацією епідермісу

нерідко стандартно застосовують підсушуючу терапію, зокрема обробку ділянки ураження розчином фукорцину, а також різноманітні присипки [1, 2, 6, 8, 13, 14]. Все це зумовлює актуальність пошуку ефективних і безпечних засобів лікування.


**Мета роботи:** вдосконалити засіб для місцевого лікування пролежнів з мацерацією, мокнуттям та десквамацією епідермісу шляхом створення препарату у формі присипки з поліпшеними адсорбуючими, антибактеріальними та підсушуючими властивостями, що детермінує уникнення негативного впливу на поверхню інфікованої рани.

**Матеріали і методи.** Комплексно проліковано 35 хворих, віком 67-90 років з пролежнями I та II стадій у відділенні паліативної допомоги комунальної 4 міської клінічної лікарні м. Львова за 5-річний період (2013 р.-2017 р.). В структурі фонові патології переважали неврологічні (стан після порушення мозкового кровообігу, хвороба Паркінсона, нейротравми) та серцево-судинні захворювання (ішемічна хвороба серця, атеросклероз, порушення серцевого ритму, гіпертонічна хвороба). Основну досліджувану групу становили результати комплексного лікування 7 пацієнтів, віком 67-88 років: 4 жінок та 3 чоловіків з пролежнями I та II стадій з мацерацією, мокнуттям та локальною десквамацією епідермісу. Якісний та кількісний склад авторської присипки, що містить у своєму складі порошкоподібний клиноптилоліт у поєднанні з сухим залишком дегідратованого та деетанолізованого фукорцину, визначено емпірично та експериментальним шляхом на основі фізико-хімічних, технологічних, мікробіологічних, та клінічних досліджень. Препарат перевірено на мікробіологічну та радіаційну безпечність. Контрольну групу становили інші 28 пацієнтів (7 з них – хворі на цукровий діабет II типу), яким застосовано адекватну декомпресію проблемних ділянок та стандартну місцеву обробку пролежнів I та II стадій.

**Результати та їх обговорення.** Як відомо, для адсорбції токсинів при лікуванні пролежнів I та II стадій пролежнів з мацерацією, мокнуттям та десквамацією епідермісу можна використовувати природні цеоліти, до яких належить клиноптилоліт – висококремнезований цеоліт, гейландит з відношенням  $\text{SiO}_2$  та  $\text{Al}_2\text{O}_3$  в межах 8,6-10,1. Родовища цього природного сорбенту знаходяться в гірських районах Закарпатської області, зокрема у с. Сокирниця Хустського р-ну [3, 5, 12]. Особливості будови клиноптилоліту (шорстка поверхня, наявність пор і каналів, вхідних вікон) пояснюється каркасною структурою будови (рис. 1). У будові каркасу цеоліту кремній-алюмінієві тетраедри зв'язані між собою атомами кисню, які утворюють 8- та 10-членні кільця, так звані вхідні «вікна» в канали 5, [9, 10]. Склад клиноптилоліту можна подати у вигляді ідеалізованої формули:  $(\text{Na},\text{K})_4\text{CaAl}_6\text{Si}_{30}\text{O}_{72}\cdot 24\text{H}_2\text{O}$ . Цеоліт характеризується первинною та вторинною пористістю. Первинна пористість обумовлена специфічною кристалічною будовою частинок сорбенту (рис. 2), яка залежить від його природи [3, 8-10].



**Рис. 1.** Будова клиноптилоліту: зерна цеоліту, розміром 0,2 мм



**Рис. 2.** Первинно-пориста структура зерен клиноптилоліту

Між частинками цеоліту знаходиться материнська порода й інші речовини. Ця структурна система зумовлює вторинну пористість. Характерною особливістю сорбенту є однорідна структура міжкристалічного пористого простору із «вікнами» точно визначеного розміру [8-10, 12]. Відносний розмір вхідних «вікон» клиноптилоліту становить 0,39x0,54 нм. Каркас складається з тетраедрів, які вершинами утворюють восьмичленні кільця, створюючи канали в структурі цеоліту [3]. Маючи велику кількість вхідних вікон на поверхні, структуру пронизану каналами, комплекс катіонів всередині себе, з'являється можливість використовувати клиноптилоліт як «молекулярне сито». Ємність поглинання цеолітів у 30 разів вища, ніж у іонообмінних смол [3, 5, 9, 10, 12].

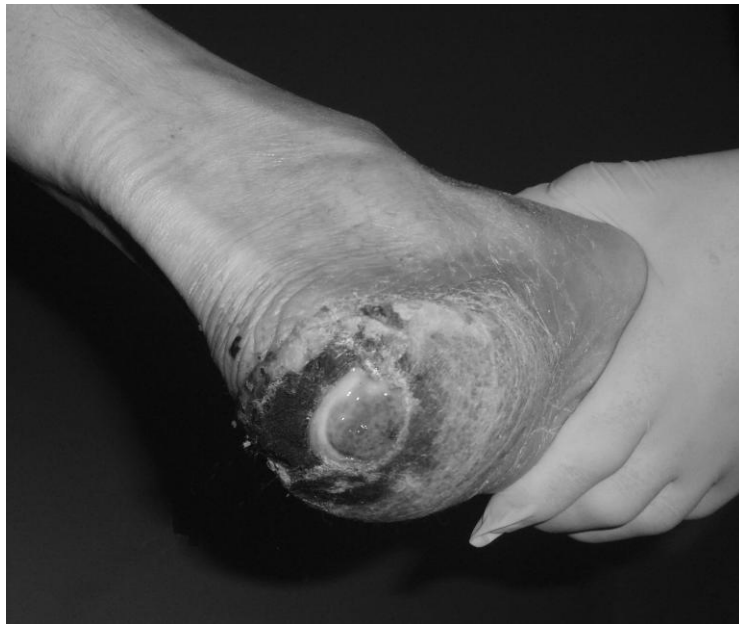Фукурцин, що входить до складу засобу для місцевого лікування пролежнів з мацерацією, мокнуттям та десквамацією епідермісу, 100 мл

розчину містять: фуксину основного – 0.4 г, кислоти борної – 0.8 г, фенолу чистого – 3.9 г, ацетону – 4.9 мл, резорцину – 7.8 г. Є антисептичним препаратом, - фармакотерапевтична група. Антисептичні та дезінфікуючі засоби. Код АТС D08AX10\*\*. 1 мл фукоцину містить: фуксину основного 4 мг; кислоти борної 8 мг; фенолу 39 мг, резорцину 78 мг що в сукупності є еквівалентне 129 мг сухого залишку [7]. Активні діючі речовини, що входять до складу препарату, забезпечують широкий спектр протимікробних ефектів при ураженнях шкіри інфекційними збудниками. Активний по відношенню до стафілококів. Препарат проявляє також фунгіцидний ефект при грибкових та змішаних ураженнях зовнішніх покривів [7, 11].

Засіб для місцевого лікування пролежнів з мацерацією, мокнуттям та десквамацією епідермісу готують наступним чином. Для отримання 100 г присипки відважують потрібну кількість сухого клиноптилоліту (80,0), розтирають та висушують протягом 30 хвилин при температурі 40-45<sup>0</sup>С. Отриманий сухий порошок клиноптилоліту (80,0) змішують зі спиртовим розчином фукоцину (150 мл, що містить діючих речовин у еквіваленті 129 мг/мл [7], – 19,35 г. – фуксину основного - 0.6 г, кислоти борної – 1,2 г, фенолу чистого – 5,85 г, резорцину – 11,7 г) до однорідної емульсії гомогенного червоного забарвлення. Утворену емульсію деетанолізують та дегідратують випарюванням та висушуванням при температурі 50<sup>0</sup>С до сухого стану до утворення готової сухої присипки у кількості біля 100 г (99,35 г).. Готову присипку після контролю переносять у відпускну тару і оформлюють до відпуску. Одержаний лікарський засіб – гомогенна присипка червоного кольору зі специфічним запахом фенолу [8].

Після видалення десквамованих (відшарованих) тканин (рис. 3) виконували послідовну санацію поверхонь шкірних покривів з мацерацією, мокнуттям та локальною десквамацією епідермісу 3% розчином перекису

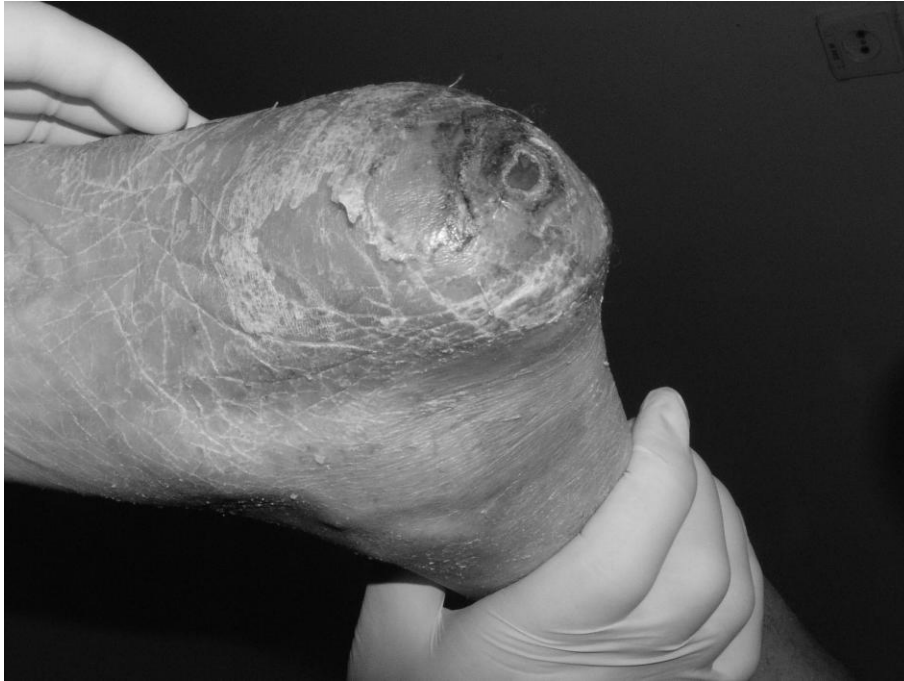водню, 1% розчином полівідону йоду та підсушування стерильними сухими марлевими салфетками, після чого здійснювали присипання підготовленої патологічно зміненої поверхні екстемпорально приготованим адсорбуючим та антибактеріальним засобом у формі присипки, що містить у своєму складі порошкоподібний клиноптилоліт з адсорбованим дегідратованим та деетанолізованим випарюванням фукорцином. Накладали асептичну пов'язку.



**Рис. 3. Пролежень II стадії лівої п'ятки після первинної санації у хворого Б-ва, 65 років. Стан після компресійного зламу 11 грудного хребця**

Під час щоденних перев'язок здійснювали повторні санації – промивання ділянок мацерації та мокнуття антисептиками, підсушування стерильними сухими марлевими салфетками та засипання присипкою. У хворих основної групи при цитологічному дослідженні на 3, 5 та 12 день після некректомії у мазках-відбитках послідовно знижувалася кількість лейкоцитів, з'являлися макрофаги і фібробласти. У той же час як в контрольній групі в мазках-відбитках, взятих на 5 день після некректомії переважали сегментоядерні лейкоцити, цитологічні ознаки регенерації були виражені у

незначній мірі. Критерієм ефективності догляду та лікування було зменшення ексудації з наявністю крайової епітелізації (рис. 4), та (або) формування кірки.



**Рис. 4. Загоєний пролежень II стадії лівої п'ятки після первинної санації у хворого Б-ва, 65 років. Стан після компресійного зламу 11 грудного хребця**

Місцеве лікування здійснювали на фоні декомпресії ділянки пролежня застосуванням стандартних декомпресійних ортопедичних матраців та кругів; адекватного нутритивного забезпечення шляхом збалансованого харчування з достатнім вмістом амінокислот, вуглеводів, жирів та корекцією порушень водно-електролітного обміну, парентеральним застосуванням амінолу, анаболічних стероїдів, вітамінотерапії, корекції коморбідної патології. На 15 день спостерігали кіркування ділянок пролежнів I та II стадій з мацерацією, мокнуттям та локальною десквамацією епідермісу у всіх хворих основної та у 17 пацієнтів (60,71% субвибірки) контрольної групи.

### **Висновки**

1. Причинно-наслідковий зв'язок з досягнутим результатом насамперед детермінується особливістю складу засобу для місцевого лікування

пролежнів з мацерацією, мокнуттям та десквамацією епідермісу, що оснований на поєднанні антибактеріальної дії сухого залишку дегідратованого та деетанолізованого випарюванням фукорцину, адсорбованого на дрібнодисперсному клиноптилоліті, адсорбційній та підсушуючій дії цеоліту, адсорбцією клиноптилолітом у складі присипки ранових виділень та бактеріальних токсинів, внаслідок чого досягається ефект швидшого підсушування, кіркування та загоєння пролежнів з мацерацією, мокнуттям та десквамацією епідермісу.

2. Заявлена присипка гармонійно поєднує технологічні властивості та фармакологічну дію, виготовляється за доступною технологією з вітчизняної сировини, на стандартному обладнанні для одержання порошків для зовнішнього використання (присипок).
3. Запропонований нами засіб для місцевого лікування пролежнів з мацерацією, мокнуттям та десквамацією епідермісу, який готують екстемпорально з недефіцитних складників: клиноптилоліту та фукорцину має високу адсорбуючу та антибактеріальну антисептичну активність, що детермінує можливість тривалого зберігання без зміни хімічного складу, доцільність тривалого використання, призводить до зростання швидкості загоєння та кіркування пролежнів з мацерацією, мокнуттям та десквамацією епідермісу, що детермінує можливість впровадження у клінічну практику.
4. Поєднання сорбенту цеоліту (клиноптилоліту та дегідратованого та деетанолізованого випарюванням фукорцину у складі присипки має такі позитивні ефекти. Клиноптилоліт адсорбує ранові виділення та бактерійні токсини з поверхні мацерації та ран, що сприяє її підсушуванню та кіркуванню. Також він вивільняє у рану попередньо адсорбований на поверхні фуксин основний; кислоту борну та фенол,



які входять до складу фукурцину та мають виражену місцеву антибактеріальну дію.

5. Місцева терапія із застосуванням запропонованого засобу детермінує створення у рані відповідного, оптимального щодо репаративних процесів та загоєння середовища, догляд та стимуляцію крайової епітелізації.

### **Література**

1. Басков А.В. Хирургия пролежней / А.В. Басков // М.: ГЭОТАР-МЕД, 2001. - 208 с.
2. Билич В.П. Пролежни и бурситы у больных с поражением спинного мозга (клинико-морфологические особенности и хирургическое лечение). Дисс. канд. мед. н., Караганда, 1971. - 220 с.
3. Василечко В.О. Адсорбційні особливості кислотномодифікованого закарпатського клиноптилоліту / В.О. Василечко, Г.В. Грищук, Ю.Б. Кузьма [та ін.] // Збірник праць 3-го Західноукраїнського симпозиуму з адсорбції та хроматографії. Львів: СПОЛОМ, 2003. – С. 62-67.
4. Вергун А.Р. Спосіб прогнозування ризику проведення повторних некретомій у хворих з пролежнями м'яких тканин / Патент України на корисну модель. 114267 U, МПК. А61В 17/00, опубл. 10. 03. 2017, Бюл. № 5.
5. Гафанова Л.И. Диелектрическая дисперсия воды в ион-замещенном клиноптилолите / Л.И. Гафанова, Д.В. Сараев, Ю.А. Гусев // Структура и динамика молекулярных систем. – 2003. – Вып. X, Ч. 1. – С. 354-357.
6. Измайлов Г.А. Препарат для лечения длительно не заживающих ран и трофических язв (варианты) / Г.А. Измайлов, С.Г. Измайлов, В.С. Резник [и др.] // Патент РФ № 2148989, МПК А61К 9/06, опубл. 20.05.2000 р.

7. ІНСТРУКЦІЯ для медичного застосування репарату Фукорцин fucorcin. / URL. <http://mozdocs.kiev.ua/likiwiew.php?id=728>.
8. Калитовська М. Б. Засіб для місцевого лікування пролежнів I та II стадій з мацерацією, мокнуттям та формуванням поверхневої виразки / М. Б. Калитовська, А. Р. Вергун // Патент України на корисну модель, МПК. А61К 31/00, опубл. 25. 04. 2017, Бюл. № 8.
9. Мороз Н.К. Строение и диффузная подвижность внекаркасной подсистемы в гидратированных аммонийных формах цеолитов клиноптилолита и шабазита / Н.К. Мороз, Ю.В. Сереткин, И.С. Афанасьев [и др.] // Журнал структурной химии. – 2002. – Т. 43, № 4. – С. 642-648.
10. Тарасевич Ю.И. Кристаллохимический принцип избирательности природных цеолитов к крупноразмерным катионам / Ю.И. Тарасевич // Химия и технология воды.– 1989.–Том 11(4).–С.305–310.
11. Фукорцин – інструкція для застосування / URL. <https://tabletki.ua/uk/%D0%A4%D1%83%D0%BA%D0%BE%D1%80%D1%86%D0%B8%D0%BD/>.
12. Ягольник С.Я. Дереватографічне та ІЧ-спектроскопічне дослідження термічно-активованих зразків Закарпатського клиноптилоліту / С.Я. Ягольник, В.В. Кочубей, В.І. Троцький [та ін.] // Журнал агробіології та екології. – 2007. – Т. 3, № 1-2. – С. 111-117.
13. Biglari B., Büchler A., Reitzel T. A retrospective study on flap complications after pressure ulcer surgery in spinal cord-injured patients / B. Biglari, A. Büchler, T. Reitzel et al. // Spinal Cord. – 2014. – Vol. 52, № 1. – P. 80-83.
14. Spinal Cord Injury: Skin & Pressure Sores / URL. [http://www.scinfo.com/skin\\_pres.html](http://www.scinfo.com/skin_pres.html).